



ISSN 1694-8068  
ISSN 1694-805X

КЫРГЫЗ РЕСПУБЛИКАСЫНЫН  
САЛАМАТТЫК САКТОО МИНИСТРЛИГИ

МИНИСТЕРСТВО ЗДРАВООХРАНЕНИЯ  
КЫРГЫЗСКОЙ РЕСПУБЛИКИ

MINISTRY OF HEALTH OF THE  
KYRGYZ REPUBLIC

## КЫРГЫЗ САЛАМАТТЫК САКТОО

*илимий практикалык журналы*

## ЗДРАВООХРАНЕНИЕ КЫРГЫЗСТАНА


*научно-практический журнал*

## HEALTH CARE OF KYRGYZSTAN

*research and practice journal*

**2023 № 3**

ISSN 1694-8068



[www.zdrav.kg](http://www.zdrav.kg)

9 1771694 1806001

# ЗДРАВООХРАНЕНИЕ КЫРГЫЗСТАНА

2023г.

№ 3

НАУЧНО - ПРАКТИЧЕСКИЙ ЖУРНАЛ

## ГЛАВНЫЙ РЕДАКТОР

**БЕЙШЕНАЛИЕВ А.С.** д-р мед. наук, проф., Министр здравоохранения Кыргызской Республики, Бишкек

## ЗАМЕСТИТЕЛИ ГЛАВНОГО РЕДАКТОРА

**ДЖУМАЛИЕВА Г.А.** д-р мед. наук, проф., проректор, по международным связям и стратегическому развитию, КГМА им. И.К. Ахунбаева Бишкек, Кыргызская Республика

**СОРОНБАЕВ Т.М.** д-р мед. наук, проф., директор Национального Центра Кардиологии и Терапии Имени Академика М.М. Миррахимова, главный пульмонолог КР, Бишкек, Кыргызская Республика

## ОТВЕТСТВЕННЫЙ СЕКРЕТАРЬ

**ИСМАИЛОВА А.Д.** канд. мед. наук, ученый секретарь Национального института общественного здоровья, Бишкек, Кыргызская Республика

**ФУРТИКОВА А.Б.** канд.мед.наук., с.н.с., заведующая отделением функциональной диагностики НЦОМид, Бишкек, Кыргызская Республика

## РЕДАКЦИОННАЯ КОЛЛЕГИЯ

**БОРОНБАЕВА Э.К.** канд.мед.наук., доцент, начальник, УЧРДиПП МЗ КР, Бишкек, Кыргызская Республика

**ЖУСУПБЕКОВА Н.Э.** канд.мед.наук., доцент, зав. отд. мед. образования и науки УЧРДиПП МЗ КР, Бишкек, Кыргызская Республика

**КУДАИБЕРГЕНОВА И.О.** д-р мед. наук, проф., ректор КГМА им. И.К. Ахунбаева, Бишкек, Кыргызская Республика

**КУРМАНОВ Р.А.** д-р мед. наук, проф., акад. РАЕ, ректор КГМИПиПК им.С.Б. Даниярова, Бишкек, Кыргызская Республика

**САМИГУЛЛИНА А. Э.** д-р.мед.наук., проф., ректор Бишкекского международного медицинского института, Бишкек, Кыргызская Республика

**БЫРСОВ К.Б.** д-р мед. наук, проф., член-корр. НАН КР, проректор по учебной работе, профессор кафедры нейрохирургии КГМА им. И.К. Ахунбаева, Бишкек, Кыргызская Республика

**МУСАЕВ А.И.** д-р мед. наук, проф., главный врач 1 городской больницы, Бишкек, Кыргызская Республика

**АБДРАМАНОВ К.А.** д-р мед. наук, проф., директор Южного регионального центра сердечно-сосудистой хирургии, Жалал-Абад, Кыргызская Республика

**УСУПБАЕВ А.Ч.** д-р мед. наук, проф., член-корр. НАН КР, зав.каф. «урологии и андрологии до -и последипломного обучения им. М. Т. Тыналиева», КГМА им. И. К. Ахунбаева, Бишкек, Кыргызская Республика

**БАТЫРАЛИЕВ Т.А.** д-р мед. наук, проф., консультант кардиолог Кыргызско-Турецкой больницы, Бишкек, Кыргызская Республика

**ШАИМБЕТОВ Б. О.** д-р мед. наук, проф., зам. директора по науке Национального центра онкологии и гематологии, Бишкек, Кыргызская Республика

**БАЙЫЗБЕКОВА Д.А.** д-р мед. наук, проф., руководитель Республиканского научно-практического центра Инфекционного контроля Национального института общественного здоровья, Бишкек, Кыргызская Республика

**НУРМАТОВ З.Ш.** д-р мед. наук, руководитель Республиканского научно-практического центра по контролю вирусными инфекциями Национального института общественного здоровья, Бишкек, Кыргызская Республика

**МИРРАХИМОВ Э.М.** д-р мед. наук, проф., зав. каф. факультетской терапии им. М.Е.Вольского - М.М.Миррахимова, КГМА им. И.К. Ахунбаева, Бишкек, Кыргызская Республика

**БРИМКУЛОВ Н.Н.** д-р мед. наук, проф., зав. каф. семейной медицины, КГМА им. И.К.Ахунбаева, Бишкек, Кыргызская Республика

**ШАРШЕНОВА А.А.** д-р мед. наук, проф., профессор каф. общественного здравоохранения Международной высшей школы медицины, Бишкек, Кыргызская Республика

**НОГОИБАЕВА К.А.** д-р. мед.наук., доцент, зав. каф. менеджмента научных исследований КГМА им. И.К. Ахунбаева, Бишкек, Кыргызская Республика

**ЖОЛДОШЕВ С.Т.** д-р мед. наук, доцент, профессор кафедры эпидемиологии, микробиологии и инфекционных болезней Медицинского факультета Ошского государственного университета, Ош, Кыргызская Республика

## МЕЖДУНАРОДНЫЙ РЕДАКЦИОННЫЙ СОВЕТ

<b>АКМАТОВ М. К.</b>	Ph.D, Центральный институт, Берлин, Германия
<b>АСЫМБЕКОВА Э.У.</b>	д-р мед. наук, проф., НМИЦ сердечно-сосудистой хирургии им. А.Н. Бакулева, Москва, РФ
<b>WICKLER DANIEL</b>	д-р философии, Мэри Б. Салтонстолл, Профессору этики и здоровья населения Гарвардской медицинской школы общественного здравоохранения, Бостон, США
<b>ДУДАРЕВА САНДРА</b>	д-р.мед.наук, магистр в области прикладной эпидемиологии, руководитель группы по вирусным гепатитам, руководитель Сотрудничества центра ВОЗ по вирусным гепатитам и ВИЧ Института имени Роберта Коха, Берлин, Германия
<b>КАСЫМБЕКОВА К.Т.</b>	д-р мед. наук, проф., Национальный профессиональный сотрудник Странового Офиса ВОЗ, Бишкек, Кыргызская Республика
<b>KERIM M. MUNIR</b>	д-р мед. наук, магистр здравоохранения, доктор наук Гарвардской медицинской школы общественного здравоохранения, Бостонской детской больницы Центра развивающей медицины, директор психиатрии, Университетского центра передового опыта в области нарушения развития, Бостон, США
<b>ЛОБЗИН Ю. В.</b>	д-р мед. наук проф., акад. РАН, Президент ФГБУ «Детского клинического центра инфекционных болезней ФМБА России», Санкт-Петербург, РФ
<b>МУСАБАЕВ Э.И.</b>	д-р мед. наук, проф., директор НИИ вирусологии Минздрава, Ташкент, Узбекистан
<b>СВИТИЧ О.А.</b>	д-р.мед.наук, член-корр. РАН РФ, директор ФГБНУ НИИВС им. И.И. Мечникова, Москва, РФ
<b>СИНЯВСКИЙ Ю.А.</b>	д-р биол. наук, проф., вице-президент, Казахская академия питания, Алматы, Казахстан
<b>СТАРОДУБОВ В.И.</b>	д-р мед. наук, проф., акад. РАН, научный руковод. ЦНИИ ОиИЗ Минздрава, Москва, РФ
<b>ТОТОЛЯН А.А.</b>	д-р.мед.наук, профессор, академик РАН РФ, директор ФБУН «Санкт-Петербургский научно-исследовательский институт эпидемиологии и микробиологии им. Пастера»Федеральной службы по надзору в сфере защиты прав потребителей и благополучия человека, Санкт-Петербург, РФ
<b>ЧУЛАНОВ В.П.</b>	д-р мед. наук, доцент, профессор кафедры инфекционных болезней Первого Московского государственного медицинского университета им. И.М. Сеченова (Сеченовский Университет), Москва, РФ

### ДИРЕКТОР УЧРЕЖДЕНИЯ РЕДАКЦИИ

#### НАУЧНО ПРАКТИЧЕСКОГО ЖУРНАЛА "ЗДРАВООХРАНЕНИЕ КЫРГЫЗСТАНА"

**МЕРГЕНОВА И.О.** Министерство здравоохранения Кыргызской Республики, Бишкек, Кыргызская Республика

---

**Входит в перечень изданий, рекомендованных Национальной Аттестационной комиссией (НАК) при Президенте Кыргызской Республики**

Входит в базы данных eLIBRARY РИНЦ (Российский индекс научного цитирования), Google Scholar, CrossRef

**DOI: 10.51.350**

**УЧРЕДИТЕЛЬ**

Министерство здравоохранения Кыргызской Республики

**УЧРЕДИТЕЛЬ СМИ**

Учреждение Редакция научно-практического журнала «Здравоохранение Кыргызстана»

ЖУРНАЛ ЗАРЕГИСТРИРОВАН В МИНИСТЕРСТВЕ ЮСТИЦИИ КР.

Свидетельство о государственной регистрации № 170624-3301- У - е от 21.12.2017 года,

Свидетельство о перерегистрации от 25.08.2023года.

Журнал СМИ «Здравоохранение Кыргызстана» зарегистрирован в министерстве юстиции КР.

Свидетельство о государственной регистрации № 885 от 14 июня 2018года.

**Электронная версия журнала:**

**<https://zdrav.kg/> [https://elibrary.ru/title\\_about\\_new.asp?id=57514](https://elibrary.ru/title_about_new.asp?id=57514)**

С 2018 года Постановлением Президиума Высшей аттестационной комиссии КР научно -практический журнал «Здравоохранение Кыргызстана» включен в перечень рецензируемых научных периодических изданий для опубликования основных научных результатов диссертаций.

*Мнение редакции не всегда совпадает с мнением автора. Ответственность за содержание и достоверность статьи несут авторы. По информации в рекламных материалах - рекламодатели.*

---

**Адрес редакции:**

720014, Кыргызская Республика, Бишкек,  
ул. Тоголок Молдо 1/2.

**Отпечатано в типографии:**

ИП Бабенко В.Д.  
Кыргызская Республика, г. Бишкек, ул.  
Жукеева-Пудовкина 43-10

**Подписной индекс**

КЫРЕБ3-ПОЧТАСЫ: 77316  
Ежеквартальный тираж: 300 экз.

**Конт.тел. редакции:**

+ (996) 700 737241

E-mail: [zdrav.kg@mail.ru](mailto:zdrav.kg@mail.ru), [info@zdrav.kg](mailto:info@zdrav.kg)

Сайт: <https://zdrav.kg/>

Передан для печати 29.11.2023

Формат печати 60 x 90 1/8.

Офсетная печать. Печатные листы 17.

Тираж 300 экземпляров.

© МЗ КР, 2023

© НИОЗ, 2023

© КГМА им. И.К. Ахунбаева, 2023

© КРСУ им. Б.Н. Ельцина, 2023

© Ош ГУ, 2023

## МАЗМУНУ / СОДЕРЖАНИЕ

### АЛДЫНКЫ БЕТИ / ПЕРЕДОВАЯ

*Попова А.Ю., Егорова С.А., Смирнов В.С., Смоленский В.Ю., Нуридинова Ж.Н., Нурматов З.Ш., Джангазиев Б.И., Дрозд И.В., Миличкина А.М., Жимбаева О.Б., Тарасенко А.А., Дашкевич А.М., Нанушян Л.М., Ванян А.В., Мелик-Андреасян Г.Г., Рузиев М.М., Толоян А.А., Касымов О.Т.*  
**Эл аралык серозидемиологиялык изилдөөлөрдү жүргүзүүдө эл аралык кызматташтыктын тажрыйбасы.**

**ОПЫТ МЕЖДУНАРОДНОГО СОТРУДНИЧЕСТВА ПРИ РЕАЛИЗАЦИИ ПОПУЛЯЦИОННЫХ СЕРОЭПИДЕМИОЛОГИЧЕСКИХ ИССЛЕДОВАНИЙ.....11**

### ОРИГИНАЛДУУ ИЗИЛДӨӨЛӨР / ОРИГИНАЛЬНЫЕ ИССЛЕДОВАНИЯ

*Бектурганова А.О., Махмудова Ж.А., Таалайбекова М.Т.*

**Бийик тоонун шартында кыска мөөнөттө адаптацияланган жаныбарлардын гемостаз системасындагы лейкоциттердин ролу.**

**РОЛЬ ЛЕЙКОЦИТОВ В СИСТЕМЕ ГЕМОСТАЗА У ЖИВОТНЫХ ПРИ КРАТКОВРЕМЕННОЙ АДАПТАЦИИ К УСЛОВИЯМ ВЫСОКОГОРЬЯ.....21**

*М.А. Аль Меселмани*

**Бүтүлбөгөн келемиштердин эркек репродуктивдүү системасынын тканындагы экзогендик субстраттардын кычкылданышын анализдөө.**

**АНАЛИЗ ОКИСЛЕНИЯ ЭКЗОГЕННЫХ СУБСТРАТОВ В ТКАНИ МУЖСКОЙ РЕПРОДУКТИВНОЙ СИСТЕМЫ ИНТАКТНЫХ КРЫС.....27**

*М.А. Аль Меселмани*

**Тышкы  $\gamma$ -нурлануудан кийинки келемиштерде сперматогенездин абалы.**

**СОСТОЯНИЕ СПЕРМАТОГЕНЕЗА У КРЫС ПОСЛЕ ВНЕШНЕГО  $\gamma$ - ОБЛУЧЕНИЯ..33**

### КЛИНИКАЛЫК МЕДИЦИНА / КЛИНИЧЕСКАЯ МЕДИЦИНА

*Калыков Т. С., Калыев К. М., Ырысов К. Б.*

**Баш сөөк мээ жаракатынан жабыркаган бейтаптардын инфекциялык-сезгенүү кабылдоолору.**

**ИНФЕКЦИОННО-ВОСПАЛИТЕЛЬНЫЕ ОСЛОЖНЕНИЯ У БОЛЬНЫХ С ЧЕРЕПНО-МОЗГОВОЙ ТРАВМОЙ.....39**

*Алик кызы Элиза, Ырысов К.Б.*

**Гипофиздин аденомасынан жабыркаган бейтаптардын операцияга чейинки жана операциядан кийинки мезгилдеги нейроофтальмологиялык симптоматикасына салыштырма талдоо.**

**СРАВНИТЕЛЬНЫЙ АНАЛИЗ НЕЙРООФТАЛЬМОЛОГИЧЕСКОЙ СИМПТОМАТИКИ У БОЛЬНЫХ С АДЕНОМОЙ ГИПОФИЗА ДО ОПЕРАЦИИ И В ПОСЛЕОПЕРАЦИОННОМ ПЕРИОДЕ.....47**

### КООМДУК ДЕН СОЛУК ЖАНА ЖАҢЫ САЛАМАТТЫКТЫ САКТОО ОБЩЕСТВЕННОЕ ЗДОРОВЬЕ И ЗДРАВООХРАНЕНИЕ

*Темиров Н.М., Темирова В.Н., Абдимомунова Б.Т., Жолдошев С.Т.*

**Кыргыз Республикасынын Жалал-Абад облусундагы шаар калкынын бруцеллезуна эпидемиологиялык мүнөздөмө жана эпизоотиялык баа берүү.**

**ЭПИДЕМИОЛОГИЧЕСКАЯ ХАРАКТЕРИСТИКА И ЭПИЗОТИЧЕСКАЯ ОЦЕНКА БРУЦЕЛЛЕЗА ГОРОДСКОГО НАСЕЛЕНИЯ В ЖАЛАЛ-АБАДСКОЙ ОБЛАСТИ КЫРГЫЗСКОЙ РЕСПУБЛИКИ.....54**

**СӨЗДӨР ЖАНА ДАРСТАР /ОБЗОРЫ И ЛЕКЦИИ**

*Тогузакова А. А., Кудайбергенова И. О.*

***Жатын моюнчасынын рагын аныктоонун жана дарылоонун заманбап абалы (Адабиятка сереп).***

**СОВРЕМЕННОЕ СОСТОЯНИЕ ДИАГНОСТИКИ И ЛЕЧЕНИЯ РАКА ШЕЙКИ МАТКИ (ОБЗОР ЛИТЕРАТУРЫ).....63**

*Алаторцева Г.И., Нестеренко Л.Н., Притворова Л.Н., Сидоров А.В., Доценко В.В., Аммур Ю.И., Воробьев Д.С., Зверев В.В., Свитич О.А., Михайлов М.И., Кюрегян К.К., Жаворонок С.В., Давыдов В.В., Задора И.С., Смирский В.В., Анисько Л.А., Марчук С.И., Красочко П.А., Борисовец Д.С., Бабенко А.С., Нурматов З.Ш., Касымов О.Т., Абдрахманова З.О.*

***Е гепатитинин серологиялык диагностикасы үчүн тест-системаларын түзүү жана алардын диагностикалык эффективдүүлүгүн эндемикалык жана эндемикалык эмес региондордон алынган клиникалык материалдар боюнча тестирилөө.***

**СОЗДАНИЕ ТЕСТ-СИСТЕМ ДЛЯ СЕРОЛОГИЧЕСКОЙ ДИАГНОСТИКИ ГЕПАТИТА Е И ИСПЫТАНИЕ ИХ ДИАГНОСТИЧЕСКОЙ ЭФФЕКТИВНОСТИ НА КЛИНИЧЕСКОМ МАТЕРИАЛЕ ИЗ ЭНДЕМИЧНЫХ И НЕЭНДЕМИЧНЫХ РЕГИОН.....71**

**Правила для авторов .....82**

**Авторский указатель .....87**

**Предметный указатель.....87**

УДК: 612.617+599.32:614.876

**Тышкы  $\gamma$ -нурлануудан кийинки келемиштерде сперматогенездин абалы**

М.А. Аль Меселмани

*Полесье мамлекеттик университети, Пинск, Беларусь Республикасы***МАКАЛА ЖӨНҮНДӨ МААЛЫМАТ КОРУТУНДУ***Негизги сөздөр:*Урук бездери  
 $\gamma$ -нурлануу  
Морфология  
Келемиштер*Киришүү.* Радиациянын урук безинин морфологиясына тийгизген таасири маселеси актуалдуу.*Максат.* Жалпы тышкы  $\gamma$ -нурлануудан кийин келемиштердин урук бездериндеги морфологиялык өзгөрүүлөрдүн багытын жана даражасын изилдөө.*Материалдар жана ыкмалар.* Гематоксилин-эозин боёгу менен боёлгон 0,5 жана 1,0 гр дозаларда бирдиктүү жалпы  $\gamma$ -нурланууга дуушар болгон келемиштердин урук бездеринин гистологиялык кесиндилери изилденген. Көрүү талаасында туурасынан кесилген ийилген семифердик түтүкчөлөрдүн саны эсептелген. Сперматогендик эпителийдin абалына жараша ийилген жарым түтүкчөлөр беш түргө бөлүнөт.*Жыйынтыктар.* 0,5 жана 1,0 Гр нурлануу дозасы менен подгруппалардын препараттарында контролго салыштырмалуу I- биринчи типтеги ийилген түтүкчөлөрдүн саны - контролго салыштырмалуу -50,3% жана -66,9% чейин азайганы ( $p < 0,05$ ) нурландырган учурдан тартып 90 күн өткөндөн кийин аныкталган, 0,5 жана 1,0 Гр дозалары үчүн контролго салыштырмалуу II жана III түрдөгү ийилген түтүкчөлөрдүн саны 75% жана 140% ( $p < 0,05$ ), 363% жана 652% ( $p < 0,05$ ) өскөн. Ошондой эле 2 эксперименталдык топтордо V типтеги түтүкчөлөр болгон, алардын саны 2%дан ашкан. Ошондой эле 2 эксперименталдык топтордо V типтеги түтүкчөлөр болгон дагы, алардын саны 2%дан ашкан.*Корутунду.* 0,5 жана 1,0 Гр дозаларда жалпы бирдиктүү  $\gamma$ -нурлануу учурунан тартып үч айга чейин урук бездеринин структураларында патоморфологиялык өзгөрүүлөр пайда болот, алар түтүкчөлөрдүн сперматогендик эпителии бузулганга чейинки жана ага чейинки мезгилде көбүрөөк байкалат. Бул клеткалардын деформациясына алып келет, алардын функцияларынын бузулушуна жана натыйжада эркектин репродуктивдүү системасынын функциясынын бузулушуна алып келет.**Состояние сперматогенеза у крыс после внешнего  $\gamma$ - облучения****Адрес для переписки:**Аль меселмани Моханад Ал , 225710,  
Республика Беларусь, Брестская область, г. Пинск  
ул. Днепровской флотилии, 23  
Полесский государственный университет  
Тел.: +375255470312  
E-mail: drmouhand78@inbox.ru**Contacts:**Al Meselmani Mohanad Al, 225710,  
Republic of Belarus, Brest region, Pinsk Dnieper flotilla, 23  
Polesie State University  
Phone: + 996 772172471  
E-mail: drmouhand78@inbox.ru**Для цитирования:**М.А. Аль Меселмани. Состояние сперматогенеза у крыс после внешнего  $\gamma$ - облучения. Здравоохранение Кыргызстана 2023, № 3, с. 33-38  
doi.10.51350/zdravkg2023.3.9.4.33.38**Citation:**M.A. Al Meselmani. State of spermatogenesis in rats after external  $\gamma$ - irradiation. Health care of Kyrgyzstan 2023, No. 3, pp. 33-38.  
doi.10.51350/zdravkg2023.3.9.4.33.38

М.А. Аль Меселмани

*Полесский государственный университет, Пинск, Республика Беларусь*

## ИНФОРМАЦИЯ О СТАТЬЕ

## РЕЗЮМЕ

*Ключевые слова:*Семенники  
γ- облучение  
Морфология  
Крысы*Введение.* Проблема радиационного воздействия на морфологию семенников является актуальной.*Цель.* Изучение направленности и степени морфологических изменений семенников крыс после общего внешнего γ-облучения.*Материалы и методы.* Исследовались гистологические срезы семенников крыс, подвергнутых общему однократному γ-облучению в дозах 0,5 и 1,0 Гр, окрашенные краской гематоксилин-эозина. Подсчитывалось количество поперечно срезанных извитых семенных канальцев в поле зрения. По состоянию сперматогенного эпителия извитые семенные канальцы были поделены на пять типов.*Результаты.* Установлено, что спустя 90 суток с момента облучения, количество извитых канальцев I-го типа достоверно ( $p < 0,05$ ) снижалось соответственно в препаратах подгрупп с дозой облучения 0,5 и 1,0 Гр до -50,3% и -66,9% относительно контроля. Количество извитых канальцев II и III типа увеличивалось на 75% и 140% ( $p < 0,05$ ), 363% и 652% ( $p < 0,05$ ) соответственно для доз 0,5 и 1,0 Гр по сравнению с контролем. Также в 2-х подопытных группах присутствовали канальцы V типа, количество которых составило больше 2%.*Заключение.* К трем месяцам с момента общего однократного γ-излучения в дозах 0,5 и 1,0 Гр происходят патоморфологические изменения структур семенников, более выраженные в с и до деструкции сперматогенного эпителия канальцев. Это приводит к деформации клеток, нарушению их функций и, следовательно, к нарушению функции мужской репродуктивной системы.**State of spermatogenesis in rats after external γ- irradiation**

М.А. Al Meselmani

*Polesky State University, Pinsk, Republic of Belarus*

## ARTICLE INFO

## ABSTRACT

*Key words:*Testes  
γ- irradiation  
Morphology  
Rats*Introduction.* The problem of radiation exposure to the morphology of the testes is relevant.*Aim.* Study of morphological changes in rat testicles after general external gamma irradiation.*Material and methods.* We prepared histological sections of rat testicles subjected to general single gamma irradiation at doses of 0, 5 and 1,0 Gy, stained with hematoxylin-eosin paint. The number of transversely cut convoluted seminal tubules in the field of view was calculated. According to the state of the spermatogenic epithelium, the convoluted seminal tubules were divided into five types.*Results.* It was found that after 90 days from the moment of irradiation, the number of convoluted tubules of type I decreased, respectively, in preparations of subgroups 0,5 and 1,0 Gy to (-50,3% and -66,9%)  $p < 0.05$  relative to the control. The number of convoluted tubules of type II and III increased by 75% and 140%  $p < 0,05$ , 363% and 652%  $p < 0,05$ , respectively, for doses

of 0,5 and 1,0 Gy compared with the control. Also in 2 experimental groups there were tubules of type V, the number of which was more than 2%.

*Conclusions.* By three months after the total single gamma radiation at doses of 0, 5 and 1, 0 Gy, pathomorphological changes in the structures of the testes occur, more pronounced in the destruction of the spermatogenic epithelium of the tubules. This will inevitably lead to cell deformation, disruption of their functions and, consequently, disruption of the function of the male reproductive system.

Как известно, неперенным проявлением патологического влияния радиации является нарушение половой функции в общем и в частности – в деятельности семенников, проявляющееся различными нарушениями сперматогенеза [1, 2, 3, 4]. В литературе много работ указывает на отрицательное влияние ионизирующего излучения на морфологию и функцию клеток мужских половых органов и тканей [3, 4, 5], так как часто при лучевой терапии у пациентов обнаруживается снижение функции клеток Лейдига и гормона тестостерона [6, 7].

Способность семенников поддерживать сперматогенез обосновывает актуальность играющей важную роль в обеспечении репродуктивной функции, поэтому исследования морфологических изменений в семенниках при однократном  $\gamma$ -облучения в дозах 0,5 и 1,0 Гр [4, 6, 7]. Необходимо подчеркнуть, что плазматическая мембрана является еще одной мишенью для ионизирующего излучения. С одной стороны, радиация может непосредственно влиять на состав мембраны клеток семенников, таких как мембранные рецепторы, липиды и мембранные белки, которые оказывают значительное влияние на проницаемость, целостность и подвижность клеточной мембраны [10, 11, 12]. С другой стороны, радиация индуцирует количество АФК, которые влияют на ряд внутриклеточных сигнальных путей и регулируют различные клеточные функции и структуры, такие как апоптоз, пролиферация, цитоскелет и морфологические изменения, которые ляжет в основе патогенеза заболевания и фертильности [7, 8, 9].

*Целью данной работы явилось* изучение направленности и степени морфологических изменений семенников крыс после общего внешнего  $\gamma$ -облучения в дозах 0,5 и 1,0 Гр.

## Материал и методы

Объектом исследования были беспородные белые крысы массой 200-220 Гр (n=27), подвергнутые однократному внешнему облучению на установке ИГУР в дозах 0,5 и 1,0 Гр. Было обследовано три группы животных, одна группа была контрольная, т.е. без облучения (n=9) и две подопытные группы (облучавшиеся). Вторая группа (n=9) животных получила дозу облучения 0,5 Гр, и третья группа (n=9) – 1,0 Гр. Забой животных опытных

групп проводили на 90-е сутки после облучения. После забоя животных для приготовления гистологических препаратов выделенные семенники фиксировали в 10 нейтральном формалине, затем заливали в парафин и готовили гистологические срезы толщиной 6-7 мкм, которые окрашивали гематоксилин-эозином. В полученных срезах считали количество поперечно срезанных извитых семенных канальцев в поле зрения, определяли тип канальцев [3].

Количественная оценка состояния сперматогенеза была проведена в семенниках животных из каждой группы в 100 поперечно срезанных извитых канальцах. Извитые семенные канальцы по степени деструкции сперматогенного эпителия подразделяли на 5 типов [3]:

I тип – извитые канальцы с нормальным строением, содержащие клетки разной степени дифференцировки, располагавшиеся концентрически в соответствии со стадиями развития;

II тип – канальцы с нарушениями сперматогенеза;

III тип – канальцы, имеющие выраженные повреждения сперматогенного эпителия;

IV тип – опустошенные канальцы;

V тип – канальцы с незавершенным сперматогенезом, но без признаков дегенерации половых клеток. Расчёт статистических показателей и оценку достоверности различий производили с помощью компьютерной программы Microsoft Excel 2003 расчёты вели критерий Манна-Уитни. Различия считали статистически значимыми при  $p < 0, 05$ .

## Результаты и их обсуждение

В ходе экспериментального исследования было установлено, что  $\gamma$ -излучение в дозах 0,5 и 1,0 Гр через 90 суток с момента облучения крыс приводит к деструкции сперматогенного эпителия канальцев семенников (табл. 1).

Исследование показало, что в гистологических препаратах семенников облученных животных, количество семенных канальцев в поле зрения практически не отличалось от исходного значения – в контроле (табл. 1, рис. 1).

Спустя 90 суток с момента облучения в обеих опытных группах извитые канальцы с нормальным строением (I тип) обнаруживались реже, чем в контроле, их количество снижалось соответственно до -



**Табл. 1. Содержание семенных канальцев с различной степенью нарушения сперматогенеза в семенных канальцах крыс на 90-е сутки после однократного облучения крыс в дозах 0.5 и 1.0 Гр.**

Table 1. The content of seminal tubules with varying degrees of spermatogenesis disorders in the testicles of rats on the 90th day after a single irradiation of rats at doses of 0.5 and 1.0 Gy.

№ Группы	Количество канальцев в п/з(ув.10×10)	Количество канальцев I типа (%)	Количество канальцев II типа (%)	Количество канальцев III типа (%)	Количество канальцев IV типа (%)	Количество канальцев V типа (%)
К	40.50±0.60	77.00±2.90	20.50±1.00	1.90±0.40	0.60±0.20	0
0.5/90	39.90±0.18	38.30±0.90*	36.80±0.90**	8.80±1.60*	6.10±0.70*	2.80±0.10*
1.0/90	40.10±0.60	25.50±0.90**	49.30±2.60**	14.30±1.70**	9.00±0.20*	2.10±0.70*

\* –  $p < 0.05$  по отношению к контролю

\*\* -  $p < 0,05$  между группами

50.3% и -66.9% ( $p < 0,05$ ), по сравнению с контролем. Морфологическая картина также резко менялась и подтвердила разнонаправленность изменений для извитых канальцев II, III и IV типов. Было установлено повышение их количества до  $36,80 \pm 0,90$ ,  $8,80 \pm 1,60$  и  $6,10 \pm 0,70$  против  $20,50 \pm 1,00$ ,  $1,90 \pm 0,4$  и  $0,60 \pm 0,20$  в контроле соответственно для группы животных при дозе облучения 0,5 Гр (табл.1).

Канальцы II, III и IV типов у подгруппы животных на 90-е сутки после однократного внешнего  $\gamma$ -облучения в дозе 1,0 Гр, в отличие от показателей подгруппы при дозе 0,5 Гр составляли абсолютное большинство, так как было отмечено достоверное увеличение количества канальцев с нарушениями сперматогенеза (II типа); количества канальцев, имеющих выраженные повреждения сперматогенного эпителия (III) типа и количества канальцев IV типа (опустошенные канальцы) до  $49,30 \pm 2,60$  ( $p < 0,05$ ),  $14,30 \pm 1,70$  ( $p < 0,05$ ) и  $9,00 \pm 0,20$  ( $p < 0,05$ ) против  $20,50 \pm 1,00$ ,  $1,90 \pm 0,40$  и  $0,60 \pm 0,20$  в контроле соответственно.

В канальцах II типа в отдельных клетках проявлялись деструктивные изменения (кариорексис, кариопикноз, кариолизис).

Дегенеративные изменения обнаруживались в канальцах III типа со стороны большого количества сперматид и сперматоцитов. Отмечалась выраженная вакуолизация цитоплазмы в этих клетках, а также большинство половых клеток находилось в состоянии лизиса (рис. 2).

В извитых канальцах IV типа были обнаружены опустошённые извитые семенные канальцы (рис. 3).

Увеличение процентного содержания в семенниках крыс канальцев IV типа по сравнению с контролем на наш взгляд свидетельствует, о том что более глубокие дистрофические и деструктивные измене-

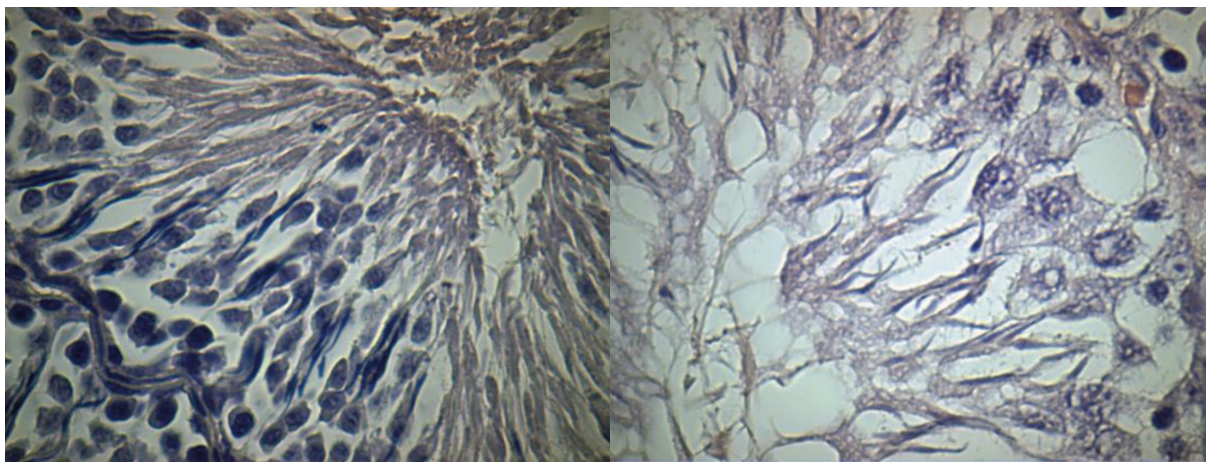
ния состояния сперматогенного эпителия отмечаются в более отдаленные сроки с момента облучения животных в дозах 0,5 Гр и 1,0 Гр.

Через три месяца с момента облучения (группы 0,5 и 1,0 Гр) в срезах семенников присутствовали канальцы V типа (канальцы с незавершенным сперматогенезом, но без признаков дегенерации половых клеток) (рис. 4), их количество было больше 2%, и составило  $2,80 \pm 0,10$  ( $p < 0,05$ ) для животных подгруппы 0,5 Гр, и  $2,10 \pm 0,70$  ( $p < 0,05$ ) для животных подгруппы 1,0 Гр (табл.1). Выявление канальцев V типа можно рассматривать как доказательство формирования тенденции к восстановлению процессов в клетках сперматогенного эпителия семенников [3, 5].

Однократные  $\gamma$ - облучение вызывает в семенниках животных еще большее увеличение процентного содержания канальцев нормального строения (I тип). И хотя процент таких канальцев остается примерно в два раза ниже показателей контроля.

Важно отметить, что в исследуемых семенниках животных крыс в дозах 0,5 и 1,0 Гр имелись в наличие канальцы II, III и IV типов, но с отсутствием канальцы с нормальным строением, т.е. канальцы типа I. Наибольший процент извитых семенных канальцев был представлен канальцами III типа, в которых многие сперматоциты, теряя связь с sustentоцитами, выпадали в просвет канальцев. Такие нарушения могли быть вызваны непосредственным влиянием облучения на структуру межклеточных контактов [8, 9, 10]. В них отмечали появление «семенных шаров» – крупных структур с множественными ядрами [3]. А также присутствовали дегенеративные изменения со стороны большого количества сперматид и сперматоцитов.

С нашей точки зрения, эти изменения также ока-

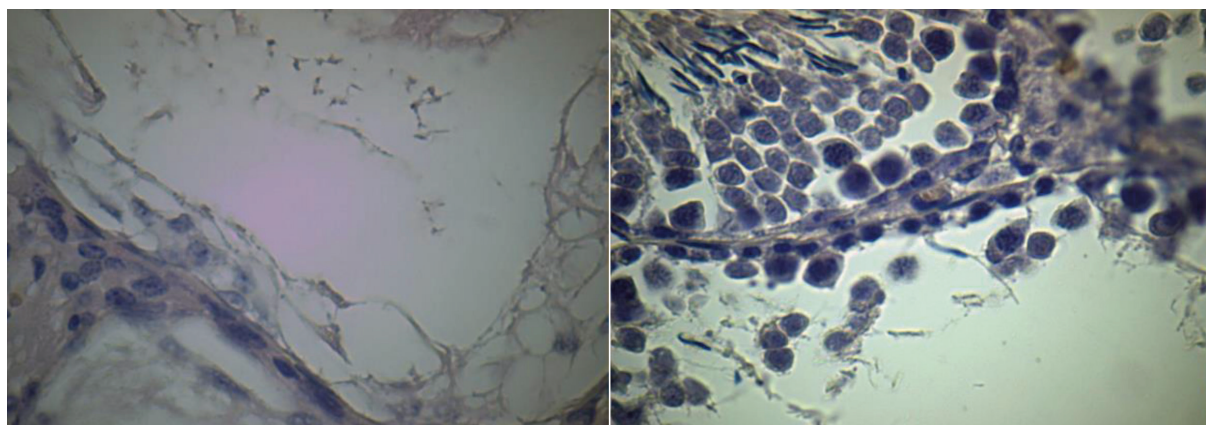


**Рис.1.** Срез ткани семенников животных контрольной группы (ув. 15×40).

Fig.1. Section of testis tissue of animals of the control group (uv. 15×40).

**Рис. 2.** Сперматогенный эпителий канальца III типа с признаками дегенерации половых клеток (ув. 15×40).

Fig. 2. Spermatogenic epithelium of tubules of type III with signs of degeneration of germ cells (uv. 15×40).



**Рис. 3.** Опустошённый семенной каналец IV типа (ув. 15×40).

Fig. 3. Emptied type IV seminal tubule (uv. 15×40).

**Рис. 4.** Стенка семенного канальца V типа с незавершённым сперматогенезом без признаков дегенерации половых клеток (ув. 15×40).

Fig.4. Type V seminal tubule wall with incomplete spermatogenesis without signs of germ cell degeneration (uv. 15×40).

зывают отрицательное влияние на сперматогенез и приводят к снижению количества и подвижности сперматозоидов, их выживаемости и повышенной аномальной морфологии сперматозоидов.

Таким образом, в соответствии с динамикой морфологических изменений после общего однократного облучения крыс установлено, что такое воздействие нарушает структуру семенных канальцев и их клеток, и эти изменения практически одинаковы после применения доз 0,5 и 1,0 Гр, последствием такого облучения является нарушение мужской репродуктивной функции и созревания половых клеток.

## Выводы

1- Однократное общее  $\gamma$ -облучение способно вызывать интенсивные качественные и количественные изменения в строении канальцевого аппарата семенников.

2- На 90-е сутки после облучения в дозах 0,5 и 1,0 Гр, резко снижается процент извитых семенных канальцев с нормальным строением (I типа), содержащих клетки разной степени дифференцировки, расположенные концентрически в соответствии со стадиями развития.

3- Патоморфологические изменения в семенниках проявляются увеличением количества извитых семенных канальцев II типа с нарушениями спермато

генеза, и IV типа, в которых отмечали многочисленные повреждения сперматогенного эпителия.

4- В отдалённом периоде после облучения, проявляются каналцы V типа с незавершённым сперматогенезом, но без признаков дегенерации половых клеток.

**Жазуучулар ар кандай кызыкчылыктардын чыр жоктугун жарыялайт.**

**Авторы заявляют об отсутствии конфликтов интересов.  
The authors declare no conflicts of interest.**

## Литература / References

1. Аль Меселмани М.А, Шабанов П.Д (2014) Морфофункциональное состояние семенников в условиях радиационного воздействия, *Экологический Вестник*, 27(1):45-50. <https://rep.polessu.by/handle/123456789/25630>.
2. Аль Меселмани, М.А. (2023) Показатели поглощения кислорода в тканях семенников под воздействием инкорпорации <sup>137</sup>CS, *Прикладные информационные аспекты медицины: научно-практический журнал*, 26, (2): 92–100. <https://www.new.vestnik-surgery.com/index.php/2070-9277/article/view/9114>.
3. Конопля Е.Ф., Федосенко О.Л (2008) Отдаленные эффекты внешнего облучения репродуктивной системы половозрелых крыс-самцов, *Проблемы здоровья и экологии*, 18:117-119. <https://cyberleninka.ru/article/n/otdalennye-effekty-vneshnego-os-trogo-oblucheniya-reproduktivnoy-sistemy-polovozrelyh-krys-samtsov>.
4. Мамина, В.П. (2022) Радиопротекторный эффект эраконда на сперматогенез при воздействии однократного внешнего острого  $\gamma$ -облучения, *Медицинская радиология и радиационная безопасность*, 67, (5):18-23, DOI: 10.33266/1024-6177-2022-67-5-18-23.
5. Мамина В.П., Шейко Л.А (2017) Оценка функционального состояния семенников и яичников у крыс, подвергнутых действию шестивалентного хрома в малых дозах., *Проблемы репродукции*, 1:25-28. <http://elib.fesmu.ru/eLib/Article.aspx?id=348848>.
6. Hoa Thi Kim Nguyen, Michael A Terao, Daniel M Green, Ching-Hon Pui, Hiroto Inaba (2021) Testicular involvement of acute lymphoblastic leukemia in children and adolescents: Diagnosis, biology, and management, *Cancer. Sep 1;127(17):3067-3081*, doi: 10.1002/cncr.33609. Epub 2021 May 25.
7. Marion Delessard, Justine Saulnier, Aurélie Rives, Ludovic Dumont, Christine Rondanino, Nathalie Rives (2020) Exposure to Chemotherapy During Childhood or Adulthood and Consequences on Spermatogenesis and Male Fertility, *Int J Mol Sci.* 2020 Feb 20;21(4):1454, doi: 10.3390/ijms21041454.
8. Hanafi, N (2012) Low Doses of Gamma Radiation may Impair Testicular Tissue in a Rat Treated CCl4 Model: Role of BM Transplantation, *J. Biological Sciences*, 12(3):128-137. <https://doi.org/10.3923/jbs.2012.128.137>.
9. Liu G, Gong P, Bernstein L.R, Bi Y, Gong S, Cai L (2007) Apoptotic cell death induced by low-dose radiation in male germ cells: hormesis and adaptation. *Critical Rev. in Toxicology*,37(7);587-605. <https://doi.org/10.1080/10408440701493061>.
10. Jin-song Wang, Hai-juan Wang, Hai-li Qian (2018) Biological effects of radiation on cancer cells, *Mil Med Res*, Jun 30;5(1):20. doi: 10.1186/s40779-018-0167-4.
11. Isabelle Corre, Colin Niaudet, Francois Paris (2010) Plasma membrane signaling induced by ionizing radiation, *Mutat Res, Apr-Jun;704(1-3):61-7*. doi: 10.1016/j.mrrev.2010.01.014. Epub 2010 Feb 1.
12. Charles S. Ferranti, Jin Cheng, Chris Thompson, Jianjun Zhang, Jimmy A. Rotolo, Salma Buddaseth, Zvi Fuks, Richard N. Kolesnick, (2020) Fusion of lysosomes to plasma membrane initiates radiation-induced apoptosis, *J Cell Biol*, Apr 6;219(4): e201903176. doi: 10.1083/jcb.201903176.

### Авторы:

**Аль меселмани Моханад Али**, кандидат биологических наук, доцент кафедры биохимии и биоинформатики, Полесского государственного университета, Пинск, Республика Беларусь

### Authors:

**Al Meselmani Mohanad Ali**, Candidate of Biological Sciences, Associate Professor of the Department of Biochemistry and Bioinformatics, Polesie State University, Pinsk, Republic of Belarus

Поступила в редакцию 31.10.2023  
Принята к печати 29.11.2023

Received 31.10.2023  
Accepted 29.11.2023